LE QT DANS L'OREILLE: LES CAUSES VEINEUSES DE L'ACOUPHÈNE PULSATILE

Béatrice Drolet-Sénéchal (R2) supervisée par **Dr Maxime St-Amant.** **Département de Radiologie diagnostique**, Université de Sherbrooke

INTRODUCTION

L'acouphène pulsatile (AP) est la **perception auditive d'un son ayant un rythme synchronisé avec les battements du cœur** et représente de **4-10% des cas d'acouphène**. Les effets néfastes sur la qualité de vie des patients sont importants (insomnie, anxiété, dépression, etc.). La plupart des cas d'AP (contrairement aux cas d'acouphène non pulsatile) ont une **cause identifiable**. Les pathologies et variantes anatomiques veineuses sont les causes les plus fréquentes d'AP.

LA BONNE MODALITÉ D'IMAGERIE...

Le taux de trouvailles positives à l'imagerie varie entre 40 à 70%. Quoique l'angio-IRM veineux soit souvent favorisé dans les études, il n'a pas d'avantage de sensibilité/spécificité démontré par rapport à l'angioscanner (artériel ou veineux).

Protocole du CHUS : angioscanner des carotides avec reconstructions osseuses des mastoïdes.

L'angioscanner artériel et veineux sont équivalents pour ce qui est de la sensibilité et la spécificité.

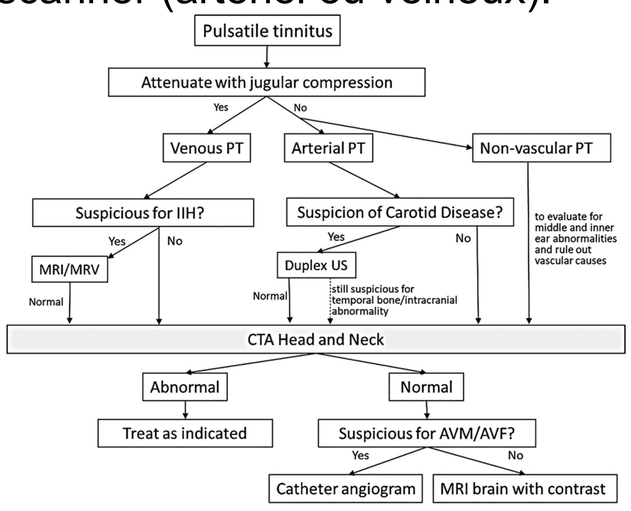

Source : Abdalkader, M. et al. *Radiology* (2021)

CATÉGORISATION ANATOMIQUE DES CAUSES

Anomalies des sinus latéraux

- Sténose des sinus transverses
  - Extrinsèque ou intrinsèque
  - Avec ou sans hypertension intra-crânienne idiopathique (HII)
- Déhiscence du sinus sigmoïde
- Diverticule du sinus sigmoïde

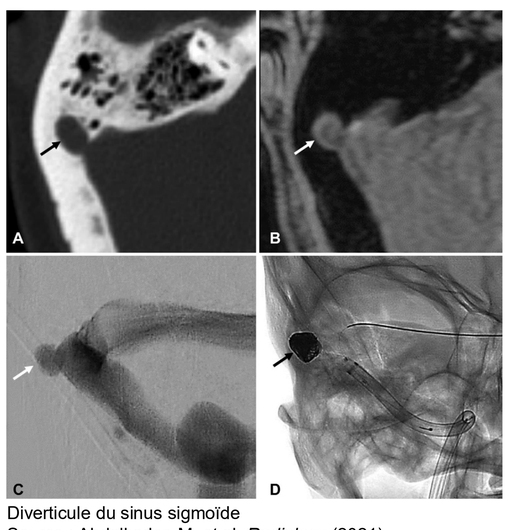

Diverticule du sinus sigmoïde
Source : Abdalkader, M. et al. *Radiology* (2021)

Anomalies et variantes des veines émissaires

- Veine émissaire mastoïdienne dilatée
- Veines condyliennes dilatées
- Diverticule de la veine condylienne
- Veine pétrosquameuse

Anomalies des veines jugulaires

- Bulbe jugulaire haut situé
- Déhiscence du bulbe jugulaire
- Diverticule du bulbe jugulaire

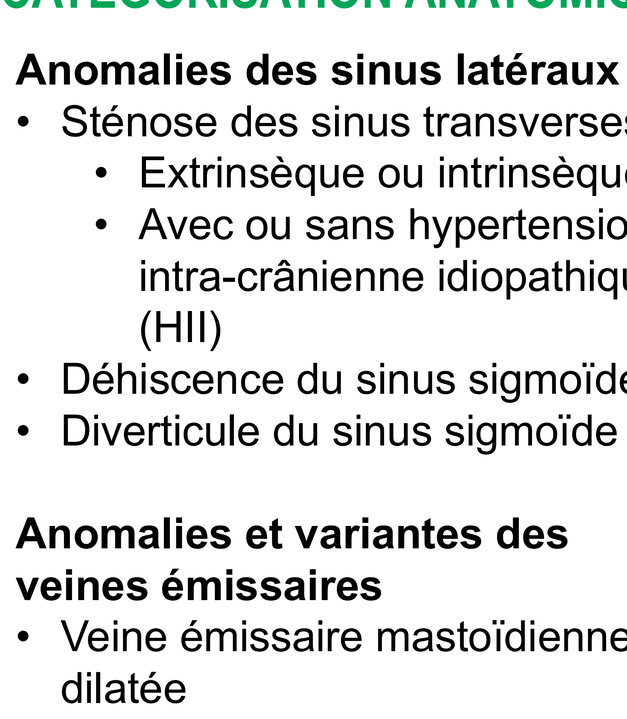

Déhiscence du sinus sigmoïde (A) Normal (B)
Source : Essibayi M. et al. *Neurosurgery* (2021)

La cause veineuse la plus fréquente d'AP varie à travers certaines études. De plus en plus, la littérature converge sur la **sténose des sinus transverses** (SST).

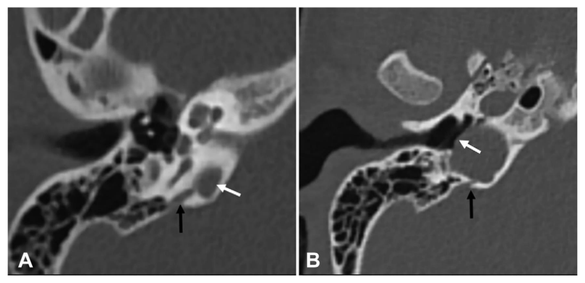

Bulbe jugulaire haut situé avec déhiscence du bulbe jugulaire
Source : Abdalkader, M. et al. *Radiology* (2021)

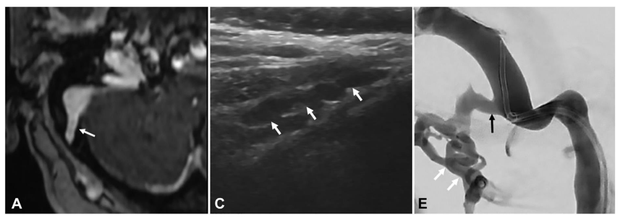

Veine émissaire mastoïdienne dilatée
Source : Abdalkader, M. et al. *Radiology* (2021)

LA STÉNOSE DES SINUS TRANSVERSES ET L'HYPERTENSION INTRA-CRÂNIENNE IDIOPATHIQUE

Plus de 50% des patients avec une HII rapportent un acouphène pulsatile. Quoique l'étiologie précise de ces deux pathologies soit incertaine, une théorie sur une boucle commune de rétroaction positive est de plus en plus acceptée. Une prise de poids rapide élèverait la pression jugulaire veineuse, ensuite transmise aux sinus veineux duraux, réduisant le gradient usuel nécessaire pour l'absorption de LCR. La pression intracrânienne devrait alors s'élever pour maintenir le taux d'absorption du LCR, ce qui ensuite comprimerait les sinus veineux duraux (surtout transverses et sigmoïdes), créant une **sténose fonctionnelle**. La sténose focale exacerberait l'hypertension veineuse, qui ensuite provoquerait une plus grande augmentation de la pression intracrânienne.

LES STENTS DES SINUS TRANSVERSES

Traditionnellement, le traitement initial de l'HII avec SST était médical et ensuite chirurgical (shunt de dérivation du LCR ou fenestration de la gaine du nerf optique). Dernièrement, la pose d'**endoprothèses des sinus transverses** en radiologie interventionnelle émerge de plus en plus comme un **traitement de première ligne non seulement de l'HII avec SST, mais de l'AP provoqué par la SST sans HII**, avec une efficacité comparable sinon supérieure à celle des traitements traditionnels et un taux de révision et de complications inférieur aux traitements chirurgicaux.

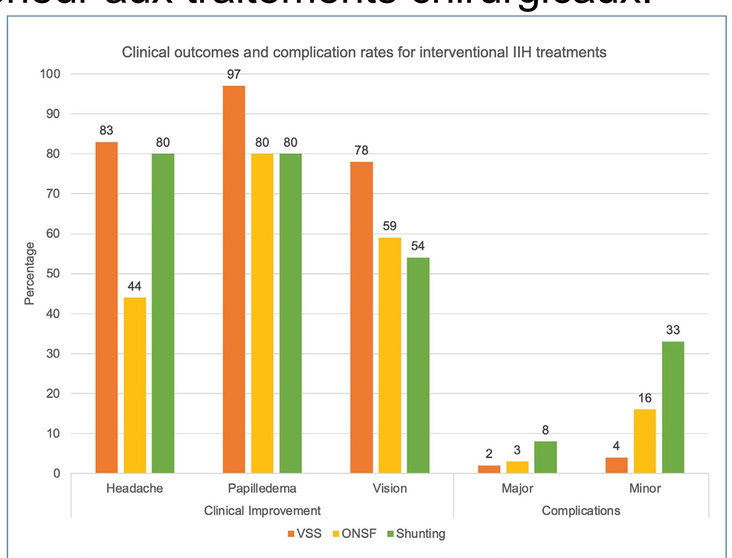

Figure 9. Clinical outcomes and complication rates for interventional idiopathic intracranial hypertension treatments. Venous sinus stenting (VSS) outcomes are in *orange,* with optic nerve sheath fenestration (ONSF) in *yellow* and ventriculoperitoneal/lumboperitoneal shunt placement in *green.* Venous sinus stenting has the greatest improvement in all 3 categories of signs and symptoms with low rates of both minor and major complications. Based on data from Satti SR, Leishangthem L, Chaudry MI. Meta-analysis of CSF diversion procedures and dural venous sinus stenting in the setting of medically refractory idiopathic intracranial hypertension. AJNR Am J Neuroradiol. 2015;36(10):1899–1904.

Source : Pandey et al. *World Neurosurgery* (2024)

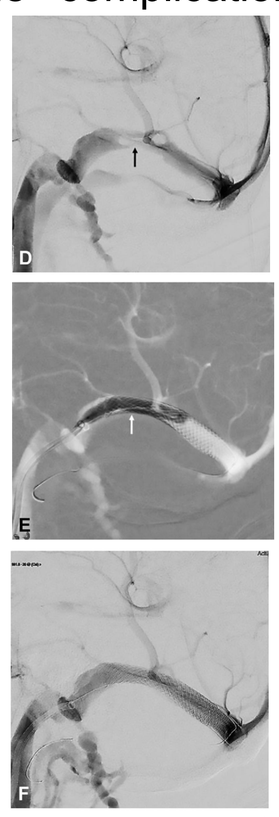

Source : Abdalkader, M. et al. *Radiology* (2021)

CONCLUSION

Les étiologies veineuses de l'acouphène pulsatile méritent une place prioritaire dans l'algorithme diagnostic vue leur fréquence et leur prise en charge de plus en plus ciblée et efficace.

RÉFÉRENCES

1. Abdalkader, M., Nguyen, T. N., Norbash, A. M., Raz, E., Shapiro, M., Lenck, S., ... & Sakai, O. (2021). State of the art: venous causes of pulsatile tinnitus and diagnostic considerations guiding endovascular therapy. Radiology, 300(1), 2-16.
2. Amans, M. R., Ding, K., Hui, F. K., Fargen, K. M., Pereira, V. M., Altschul, D. J., ... & Patsalides, A. (2026). ARISE II Consensus on Venous Sinus Stenting. American Journal of Neuroradiology.
3. Cavarocchi, C., Wong, K., Cao, A. C., Hwa, T. P., Quimby, A. E., Eliades, S. J., ... & Brant, J. A. (2024). Toward a diagnostic imaging algorithm for undifferentiated pulsatile tinnitus. Otology & Neurotology, 45(8), 895-900.
4. Essibayi, M. A., Oushy, S. H., Lanzino, G., & Brinjikji, W. (2021). Venous causes of pulsatile tinnitus: clinical presentation, clinical and radiographic evaluation, pathogenesis, and endovascular treatments: a literature review. Neurosurgery, 89(5), 760-768.
5. Horton, J. C. (2025). Idiopathic intracranial hypertension. New England Journal of Medicine, 393(14), 1409-1419.
6. Narsinh, K. H., Hui, F., Saloner, D., Tu-Chan, A., Sharon, J., Rauschecker, A. M., ... & Amans, M. R. (2022). Diagnostic approach to pulsatile tinnitus: a narrative review. JAMA Otolaryngology–Head & Neck Surgery, 148(5), 476-483.
7. Pandey, A., Schreiber, C., Garton, A. L., Jung, B., Goldberg, J. L., Kocharian, G., ... & Boddu, S. R. (2024). Challenges in the use of venous sinus stenting in the treatment of idiopathic intracranial hypertension and pulsatile tinnitus. World Neurosurgery, 184, 372-386.
8. Pandey, A., Schreiber, C., Garton, A. L., Araveti, N., Goldberg, J. L., Kocharian, G., ... & Boddu, S. R. (2024). Foundations of the diagnosis and management of idiopathic intracranial hypertension and pulsatile tinnitus. World Neurosurgery, 184, 361-371.
9. Pandey, A., Schreiber, C., Garton, A. L., Jung, B., Goldberg, J. L., Kocharian, G., ... & Boddu, S. R. (2024). Future directions and innovations in venous sinus stenting. World Neurosurgery, 184, 387-394
10. Wang, H., Stern, J. I., Robertson, C. E., & Chiang, C. C. (2024). Pulsatile tinnitus: differential diagnosis and approach to management. Current pain and headache reports, 28(8), 815-824.