VALEUR PRÉDICTIVE DE LA TEP/TDM AU 18F-FDG POUR LA DÉTECTION DE CARCINOME DE L'ENDOMÈTRE INVASIF DANS L'INVESTIGATION PRÉOPÉRATOIRE DE NÉOPLASIE INTRAÉPITHÉLIALE DE L'ENDOMÈTRE: ÉTUDE TRANSVERSALE RÉTROSPECTIVE

MISE À JOUR – PROJET CONJOINT – GYNÉCOLOGIE-ONCOLOGIQUE ET MÉDECINE NUCLÉAIRE

Frédérique Dumont, M.D.[1], Benjamin Clermont, M.D.[2], Hannaly Forest[3], Ophélie Bélissant, M.D.[2], Korine Lapointe-Milot, M.D.[1]

[1]Département d'obstétrique et de gynécologie, Centre Hospitalier Universitaire de Sherbrooke (Santé Québec Estrie – CHUS)
[2]Département de médecine nucléaire et radiobiologie, Centre Hospitalier Universitaire de Sherbrooke (Santé Québec Estrie – CHUS)
[3]Faculté de médecine et des sciences de la santé, Université de Sherbrooke

INTRODUCTION

Le carcinome de l'endomètre est le cancer gynécologique le plus fréquent dans les pays développés. L'hyperplasie endométriale avec atypie (hyperplasie atypique ou néoplasie intraépithéliale de l'endomètre - NIE) trouvée lors de biopsies endométriales, est considérée comme précurseur de carcinome de l'endomètre invasif (CEI). Le risque de CEI sur pièce d'hystérectomie chez les patientes ayant un diagnostic de NIE en préopératoire est de près de 60%. Il est donc important d'optimiser l'investigation préopératoire afin d'identifier les patientes ayant une composante de CEI et de les référer dans des centres spécialisés en gynécologie-oncologique pour optimiser leur prise en charge chirurgicale.

Depuis plusieurs années, au CIUSSS de l'Estrie-CHUS, la TEP/TDM au 18F-FDG est utilisée comme investigation préopératoire chez les patientes avec un diagnostic de NIE afin de déterminer si elles nécessitent une stadification chirurgicale. Le but de cette approche est de tenter d'identifier les patientes ayant un CEI synchrone afin de leur offrir une chirurgie optimale et d'éviter ainsi une seconde chirurgie ou des traitements adjuvants non nécessaires. Il n'existe pas dans la littérature actuelle, à notre connaissance, de critères qualitatifs ou quantitatifs clairement établis basés sur la TEP/TDM au 18F-FDG permettant de sélectionner optimalement les patientes pouvant bénéficier d'une chirurgie de stadification.

OBJECTIFS

Objectif principal :
Établir des critères qualitatifs et quantitatifs en TEP/TDM au 18F-FDG, en fonction du statut ménopausique, chez des femmes ayant un diagnostic de NIE à la biopsie de l'endomètre.

Objectifs secondaires :

1. Déterminer des valeurs de sensibilité, spécificité, valeur prédictive positive et valeur prédictive négative basées sur des critères établis à la TEP/TDM au 18F-FDG pour la détection de carcinome de l'endomètre invasif chez des femmes ayant un diagnostic de NIE;
2. Déterminer des seuils quantitatifs de discrimination optimaux pour la détection de carcinome de l'endomètre invasif chez des femmes ayant un diagnostic de NIE;
3. Évaluer l'utilité clinique des critères d'évaluation de lésions intra-utérines identifiées en TEP/TDM au 18F-FDG en fonction du statut ménopausique chez des femmes ayant un diagnostic de NIE afin de guider la prise en charge chirurgicale.

Fig. 1 Exemple de cas considéré « négatif » en TEP/TDM au 18F-FDG

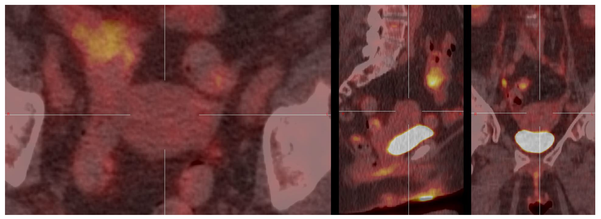

Fig. 2 Exemple de cas considéré « positif » en TEP/TDM au 18F-FDG

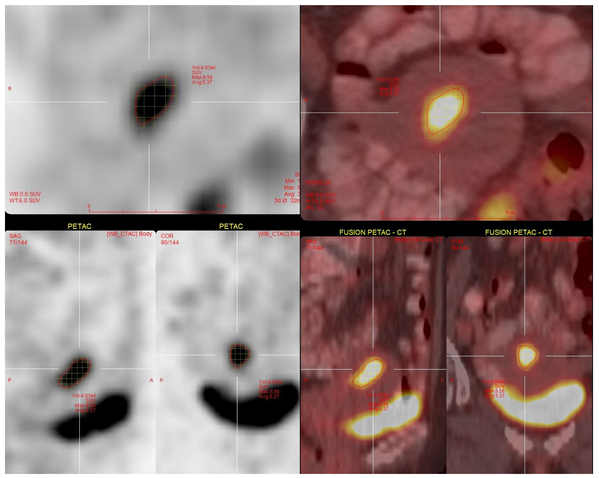

MÉTHODES

Un calcul de taille d'échantillon a été effectué en deux sous-groupes (femmes ménopausées et pré-ménopausées). Un échantillon de 120 patientes ménopausées et de 186 patientes en âge reproducteur pour un total de 306 patientes a été calculé (méthode de Wilson). Ceci permettrait d'obtenir un niveau de confiance à 95% pour un intervalle de confiance de 20% pour les sensibilités et les spécificités calculées.

Tableau 1. Sommaire de la collecte de données (clinique et TEP/TDM)

Variables	Description ou norme	Source	Échelle	Analyse
Objectifs primaires et secondaires				
Taille de la lésion endométriale, volume métabolique	Millimètres	Dossier médical + relecture par le nucléiste	Numérique continue	Moyenne (écart-type) ou médiane (quartile)
Captation de la lésion endométriale	Positif vs. négatif Si +: SUVmax, SUVpeak	Dossier médical + relecture par le nucléiste	Dichotomique Numérique continue	- Moyenne (écart-type) ou médiane (quartile)
Type de chirurgie	Hystérectomie +/- salpingectomie +/- ovariectomie +/- chirurgie de stadification	Dossier médical	Nominale	(%) Intervalle de confiance
Pathologie chirurgicale finale	Présence ou absence de CEI	Dossier médical	Dichotomique	(%) Intervalle de confiance
Statut ménopausique	Ménopausée ou âge reproducteur	Dossier médical (aménorrhée de 6 mois ou ovariectomie bilatérale ou FSH > 40 mUI/ml ou âge > 55 ans)	Dichotomique	(%) Intervalle de confiance

1343 patientes potentiellement éligibles ayant passé une TEP/TDM au 18F-FDG préopératoire au Centre Hospitalier Universitaire de Sherbrooke et ayant eu un traitement chirurgical ont été recensées.

Ont été **exclues**: les patientes avec un diagnostic autre qu'une NIE à la biopsie endométriale, celles ayant eu une hystéroscopie ou un curettage, celles ayant un diagnostic initial de CEI et celles dont le statut ménopausique était incertain.

Nous avons récolté et analysé les données cliniques et réanalysé les imageries TEP/TDM au 18F-FDG de **138 patientes** âgées de plus de 18 ans ayant eu un diagnostic de NIE. Leurs imageries ont été obtenues et leurs interventions chirurgicales ont été réalisées entre le 1er janvier 2013 et le 1er novembre 2025. Nous avons ensuite corrélé les résultats des trouvailles en TEP/TDM au 18F-FDG aux analyses histopathologiques post-opératoires définitives.

RÉSULTATS

55 (39,9%) de CEI sur pièce d'hystérectomie.
Parmi les patientes ménopausées (N = 72):

- Seuil de **SUVmax**:
  - **≥ 3.5** permettait de détecter:
    88% des CEI avec une spécificité de 68%,
    VPP 68%, VPN 87%, exactitude 76%;
  - **≥ 4.0** permettait de détecter:
    78% des CEI avec une spécificité de 78%,
    VPP 74%, VPN 82%, exactitude 78%.

Parmi les patientes préménopausées (N = 66):

- Seuil de **SUVmax**:
  - **≥ 4.0** permettait de détecter:
    91% des CEI avec une spécificité de 26%;
  - **≥ 5.0** permettait de détecter:
    74% des CEI avec une spécificité de 56%,
    VPP de 47%, VPN de 80%.
- Seuil de **SUVpeak ≥ 4:**
  - Sensibilité de 78%, spécificité de 70%, VPP de 58%, VPN de 86%, exactitude de 73%.

DISCUSSION

Limitations:

- Signification incertaine: métabolisme endométrial chez patientes pré-ménopausées;
- Volumes métaboliques extrêmes (petits vs. étendus);
- Patientes exclues: données cliniques manquantes, 1 appareil TEP/TDM utilisé avec technologie désuète. Parmi celles incluses, nombreuses TEP/TDM sans hypermétabolisme endométrial discernable (considérées « négatives »), limitant la puissance statistique.

RÉFÉRENCES

1. Antonsen, S. L., Loft, A., Fisker, R., Nielsen, A. L., Andersen, E. S., Høgdall, E., Tabor, A., Jochumsen, K., Fagö-Olsen, C. L., Asmussen, J., Berthelsen, A. K., Christensen, I. J., & Høgdall, C. (2013). SUVmax of 18FDG PET/CT as a predictor of high-risk endometrial cancer patients. *Gynecologic Oncology*, *129*(2), 298-303. https://doi.org/10.1016/j.ygyno.2013.01.019
2. Antonsen, S. L., Ulrich, L., & Høgdall, C. (2012). Patients with atypical hyperplasia of the endometrium should be treated in oncological centers. *Gynecologic Oncology*, *125*(1), 124-128. https://doi.org/10.1016/j.ygyno.2011.12.436
3. Noriega-Álvarez, E., García Vicente, A. M., Jiménez Londoño, G. A., Martínez Bravo, W. R., González García, B., & Soriano Castrejón, Á. M. (2023). A systematic review about the role of preoperative 18F-FDG PET/CT for prognosis and risk stratification in patients with endometrial cancer. *Revista Española de Medicina Nuclear e Imagen Molecular (English Edition)*, *42*(1), 24-32. https://doi.org/10.1016/j.remnie.2021.05.009
4. Suga, T., Nakamoto, Y., Saga, T., Higashi, T., Hamanaka, Y., Tatsumi, M., Hayashida, K., Hara, T., Konishi, I., Fujii, S., & Togashi, K. (2011). Clinical value of FDG-PET for preoperative evaluation of endometrial cancer. *Annals of Nuclear Medicine*, *25*(4), 269-275.
5. Wang, T., Sun, H., Guo, Y., & Zou, L. (2019). 18 F-FDG PET/CT Quantitative Parameters and Texture Analysis Effectively Differentiate Endometrial Precancerous Lesion and Early-Stage Carcinoma. *Molecular Imaging*, *18*, 153601211985696.
6. Kitajima, K., Kita, M., Suzuki, K., Senda, M., Nakamoto, Y., & Sugimura, K. (2012). Prognostic significance of SUVmax (maximum standardized uptake value) measured by [18F]FDG PET/CT in endometrial cancer. *European Journal of Nuclear Medicine and Molecular Imaging*, *39*(5), 840-845. https://doi.org/10.1007/s00259-011-2057-9
7. Lund, A. A., Vilstrup, M. H., Jochumsen, K. M., & Hess, S. (2017). Prognostic Evaluation of 18F-Fluorodeoxyglucose Positron Emission Tomography/Computed Tomography in Endometrial Cancer : A Retrospective Study. *International Journal of Gynecological Cancer*, *27*(6), 1675-1684. https://doi.org/10.1097/IGC.0000000000001057
8. Tsujikawa, T., Yoshida, Y., Kudo, T., Kiyono, Y., Kurokawa, T., Kobayashi, M., Tsuchida, T., Fujibayashi, Y., Kotsuji, F., & Okazawa, H. (2009). Functional Images Reflect Aggressiveness of Endometrial Carcinoma : Estrogen Receptor Expression Combined with 18 F-FDG PET. *Journal of Nuclear Medicine*, *50*(10), 1598-1604. https://doi.org/10.2967/jnumed.108.060145
9. Tsujikawa, T., Yoshida, Y., Mori, T., Kurokawa, T., Fujibayashi, Y., Kotsuji, F., & Okazawa, H. (2008). Uterine Tumors : Pathophysiologic Imaging with 16α-[18 F]fluoro-17β-estradiol and 18 F Fluorodeoxyglucose PET—Initial Experience. *Radiology*, *248*(2), 599-605. https://doi.org/10.1148/radiol.2482071379