CRYOABLATION DANS LE TRAITEMENT DU CANCER DU SEIN : OÙ EN SOMMES-NOUS?

Gabrielle Harvey (R2), Dre Camille Raymond, Faculté de médecine et des sciences de la santé, Université de Sherbrooke

Mise en contexte

Une femme sur huit recevra un diagnostic de cancer du sein au cours de sa vie (1). La prise en charge est multidisciplinaire et peut comprendre une chirurgie, une radiothérapie ou une chimiothérapie. Afin de maintenir l'efficacité tout en réduisant la morbidité, la cryoablation pourrait représenter une alternative à la chirurgie chez certaines patientes sélectionnées.

Qu'est-ce que la cryoablation ?

Principe : aiguille positionnée au centre de la tumeur sous guidage par imagerie, suivie d'un cycle de gel-dégel-gel (≤ -20 à -40 °C), de 6 à 10 min selon la taille tumorale (2). La boule de glace doit dépasser la tumeur de **≥ 5-10 mm** (2, 10).
Mécanisme : dommages osmotiques, mécaniques et vasculaires. Apoptose et stress hypothermique (2).

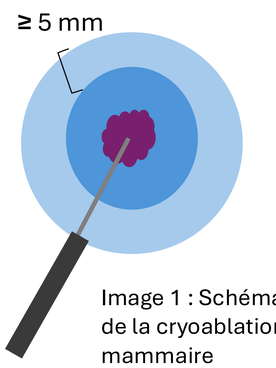

Image 1 : Schéma de la cryoablation mammaire

Proposition d'un suivi post-cryoablation

Apparence attendue : nécrose graisseuse, généralement stable puis décroissante après 12 mois, parfois calcifiée (3).
Suivi radiologique : imagerie avec contraste (IRM ou CEM), plus sensible. Suivi initial à 3–6 mois, puis à 6–12 mois (3).
Suspect de récidive locale : nouvelle asymétrie focale ou nouveau rehaussement (3).

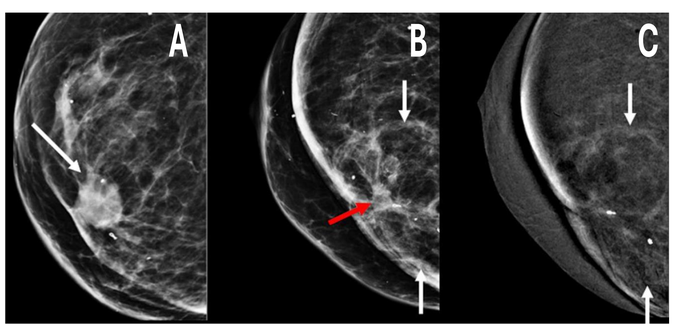

Image 2 : Apparence après cryoablation (3)

A : Masse spiculée pré-cryoablation	B : Nécrose graisseuse post-cryoablation	C : Soustraction de B, sans rehaussement

Revue de la littérature

Principales études prospectives, multicentriques, non randomisées et sans excision : FROST (4) et ICE3 (5)

Caractéristiques	FROST	ICE3
Suivi	6 ans	5 ans
Critères d'inclusion En commun :HER2 -, récepteurs RP/RE + et carcinome canalaire invasif	• ≥ de 50 ans • Maladie unifocale de stade clinique T1 • < 2 cm visible par échographie	• ≥ de 60 ans • Maladie unifocale de grade histologique 1-2 et de stade clinique T1 • <1,5 cm visible par échographie
Profil des patientes	• N = 83, âge moyen de 70 ans • Taille médiane des tumeurs = 9 mm	• N = 194, âge moyen de 74,9 ans • Taille moyenne des tumeurs = 7,4 mm
Résultats : Récurrence ipsilatérale à 5 ans	3,64 %	4,3 %
Effets indésirables Aucun majeur	Effets mineurs jusqu'à 2 semaines.	Surtout mineurs et modérés (brûlures et hématomes)

American Society of Breast Surgeons (ASBrS), février 2026 (6)

Indications et contre-indications de la cryoablation pour une néoplasie mammaire, dans le cadre d'une prise en charge multidisciplinaire

Indications
- Tumeur de ≤1,5 cm, visible à l'échographie, unifocale et unicentrique.
- Âge ≥70 ans.
- Type histologique carcinome canalaire grade 1–2, RE et/ou RP +, HER2 -, Ki67 <15 % et/ou tests génomiques à faible risque.
- Statut ganglionnaire clinique négatif.

Contre-indications
- Microcalcifications multifocales.
- Coagulopathie/ thrombopénie.
- Composante intra canalaire extensive(> 25 % à la biopsie).
- Traitement néoadjuvant.

Cryoablation mammaire versus chirurgie

CRYSTAL-SIX : Essai multicentrique, en cours, randomisé phase III (~750 patientes) comparant la cryoablation à la résection chirurgicale (7).
Satisfaction des patientes : Selon BREAST-Q, satisfaction supérieure après cryoablation vs la résection pour des cancers de bas grade (8).
Coûts moyens : cryoablation vs résection (2 222 vs 16 897 $ US) (9).

Technique proposée dans un centre

- **Durée :** ~2 h avec technologue et radiologiste.
- **Technique :** marge de glace de 10 mm autour de la tumeur. Pour les lésions < 0,5 cm de la peau : hydro dissection au salin pour maintenir ≥ 2 mm de distance peau–glace. Cycle gel–dégel–gel : 6–10–6 min (< 1 cm) ou 8–10–8 min (< 2 cm) (10).
- **Effets attendus :** drainage séro-sanguin 24–48 h; érythème (jours) et ecchymoses (2 semaines) (10).
- **Risques :** Saignement, infection et lésions cutanées liées au froid, pouvant exceptionnellement entraîner une nécrose (10).

Limites

- **Aucun résultat publié d'essai randomisé** qui compare cryoablation et résection
- Suivi à long terme limité (5 ans)
- Suivi radiologique non standardisé

Conclusion

Technique prometteuse reposant sur trois piliers :
- Sélection minutieuse des patientes
- Maîtrise technique et couverture adéquate des marges
- Suivi radiologique rigoureux

Au Québec ? Disponible au CHUM depuis 2024

Références courtes

1. Société canadienne du cancer. *Statistiques sur le cancer du sein*. 2026.
2. Ramtohul T, et al. Diagn Interv Imaging. 2026.
3. Garrett HV, et al. J Breast Imaging. 2026;8:87-95.
4. Holmes DR, et al. Ann Surg Oncol. 2026;33:3374-82.
5. Fine RE, et al. Ann Surg Oncol. 2024;31:7273-83.
6. Maxwell JE, Al-Hilli Z. American Society of Breast Surgeons; 2026.
7. Sanvido VM, et al. Clin Cancer Res. 2026;32(Suppl):PS5-08-30.
8. Matsumoto K, et al. Gland Surg. 2025;14:118-28.
9. Khan SY, et al. Ann Surg Oncol. 2023;30:1040-1.
10. Challapalli JV, et al. AJR Am J Roentgenol. 2025;224:e2431025.

Scannez le code QR pour les références complètes