Journée scientifique d'imagerie médicale 2026

Évolution des collections sous-durales après embolisation Traitement antithrombotique préalable et délais de reprise

Samir Akeb, François Belzile, Khaled Effendi, Christian Iorio-Morin

CHUS, Sherbrooke, Québec

Rapport préliminaire • Analyse du sous-groupe ayant reçu une embolisation de l'artère méningée moyenne (EAMM) • 100 sujets analysés

QUESTION DE RECHERCHE

Après l'embolisation de l'artère méningée moyenne (EAMM), l'évolution des collections sous-durales diffère-t-elle selon le traitement antithrombotique préalable (AT; anticoagulant ou antiplaquettaire) et son délai de reprise ?

01 Contexte

Pour les hématomes sous-duraux (HSD) avec indication chirurgicale, plusieurs essais randomisés récents ont rapporté moins de réinterventions à 90 jours avec embolisation adjuvante [1]. En revanche, il y a peu de données sur les délais de reprises de thérapie antithrobotiques et une série rétrospective rapporte une association entre anticoagulation préalable et échec clinique [2].

Objectif

Explorer l'évolution radiologique selon l'AT préalable, puis selon le délai de reprise retenu chez les patients exposés avant l'EAMM.

Dates de reprise rapportées, prévues, prescrites ou autorisées conservées. Leur présence ne confirme pas une première prise effective.

02 Méthodes

Analyse rétrospective au Centre hospitalier universitaire de Sherbrooke (CHUS), 2017–2025.
Cible : épaisseur totale, en millimètres (mm), de la collection sous-durale avec contenu indiqué.
Comparaison de la même cible et du même côté entre référence et dernier contrôle interprétable, de 14 jours à six mois après l'EAMM. Collections des deux côtés conservées séparément.

Réduction = référence − contrôle. Le contraste oppose les groupes avec et sans traitement antithrombotique préalable rapporté; une valeur positive indique une réduction plus grande dans le premier groupe. Les collections d'un même patient se partagent un poids égal. Bornes conservées sans imputation de leur milieu.

Bornes conservées sans imputation. L'enveloppe conservatrice approximative à 95 % de l'analyse principale n'est pas un intervalle de confiance. L'analyse ajustée secondaire rapporte un intervalle de confiance à 95 % (IC 95 %).

03 Population

2 049 dossiers du registre de recherche actif

↓

192 patients embolisés collecte actuelle

↓

100 patients analysés
127 collections

EAMM seule : 40/100 (40 %)
Avec trépanation : 60/100 (60 %)

Délais retenus de reprise des antithrombotiques

46 délais; 12 sans reprise, 3 maintenus, parmi 61 AT préalables.

04 Résultats

MOYENNES PONDÉRÉES : BORNES

AT • 61 patients / 75 collections

Référence
12,79–12,95
Contrôle
3,43–3,74



Sans AT • 39 patients / 52 collections

Référence
12,87
Contrôle
5,37–5,56



Épaisseur maximale de l'hématome sous-dural.
Référence et contrôle retenu de même cible/côté.

Analyse ajustée secondaire
1,9 mm; intervalle de confiance à 95 % (IC 95 %) : −0,48 à 4,28
Valeur p : 0,116

Contraste principal de réduction moyenne

1,54–2,21 mm

Enveloppe conservatrice approximative à 95 % : −1,18 à 4,87 mm
100 patients; 127 collections

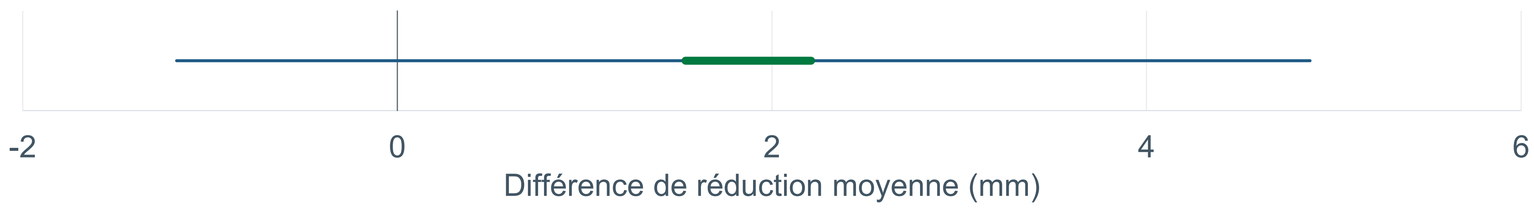

Vert épais : bornes d'identification. Bleu fin : enveloppe conservatrice approximative à 95 %, et non intervalle de confiance (IC). Aucune valeur p principale calculée. Contraste : traitement préalable rapporté contre absence habituelle rapportée.

Caractéristique	Traitement antithrombotique préalable rapporté	Sans traitement habituel rapporté
Patients	61	39
Âge, années Médiane [quartiles 1 à 3]	77 [71,75–82,25]	71 [64–78]
Femmes / patients	11/61	7/39
Embolisation seule / patients	25/61	15/39
Trépanation associée / patients	36/61	24/39
Délai de contrôle, jours Médiane [quartiles 1 à 3]	91 [63–112]	81 [52,5–110,5]

Évolution radiologique selon le délai de reprise

Délai retenu	Patients	Réduction moyenne (mm)
<7 jours	14	10,21–10,57
7–30 jours	27	8,86–9,19
>30 jours	3	2,67–5,67

44 patients; bornes des moyennes, pas des IC. Corrélation exploratoire délai–réduction : ρ = −0,078, p = 0,655 (35 patients à mesures ponctuelles; permutation, sans ajustement). Association non mise en évidence; >30 jours : effectif très faible.

05 Conclusion

L'embolisation de l'artère méningée moyenne s'accompagne d'une réduction marquée des collections sous-durales. Ces résultats encouragent l'étude d'une reprise plus précoce des antithrombotiques, avec l'objectif de préserver ce bénéfice sans augmenter le risque hémorragique. Cette étude préliminaire pourrait ainsi contribuer à préciser les délais de reprise et à orienter de futures recommandations.

RÉFÉRENCES

[1] Davies et collaborateurs. New England Journal of Medicine. 2024;391:1890–1900.
[2] Salem et collaborateurs. Radiology. 2023;307:e222045.
[3] Vandenbroucke et collaborateurs. PLOS Medicine. 2007;4:e297.